

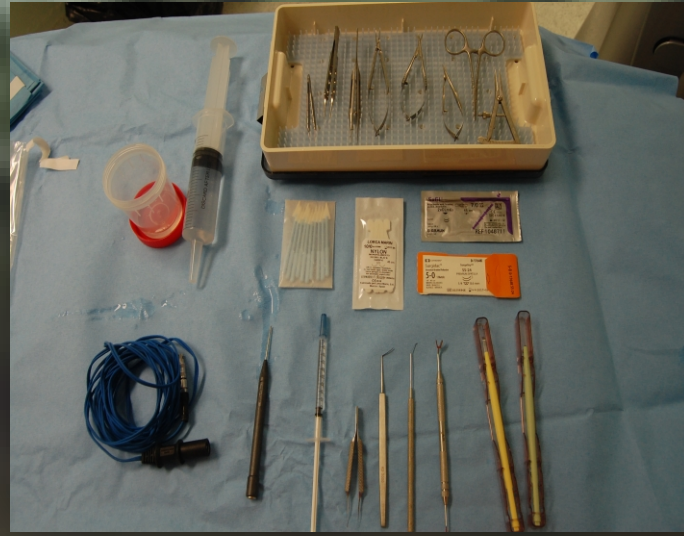EPNP: SEGURIDAD Y CONFORT EN EL TRATAMIENTO DEL GLAUCOMA

AUTORES: M^º JESÚS SANTOS DE ORO, CRISTINA DÍAZ-BURGUENO PEÑALBA, ANA M^º CANO SANZ, M^º ANGELES ANTOLIN FAJARDO Y ELENA MARTÍN GIRAL.

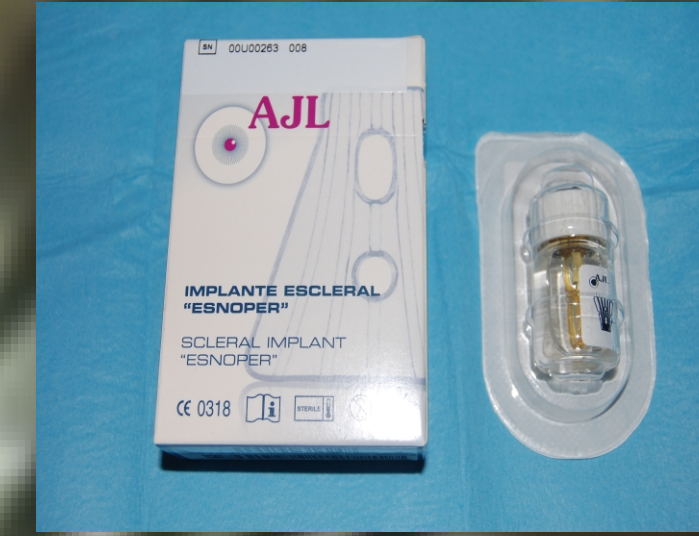OBJETIVOS

- CONOCER LOS PASOS DE LA TÉCNICA QUIRÚRGICA, AL IGUAL QUE EL MATERIAL NECESARIO PARA DESARROLLAR CON ÉXITO LA CIRUGÍA.
- ESTABLECER PAUTAS COMUNES DE ACTUACIÓN PARA GARANTIZAR LA SEGURIDAD DEL PACIENTE Y LA EFICACIA DEL PROCEDIMIENTO.

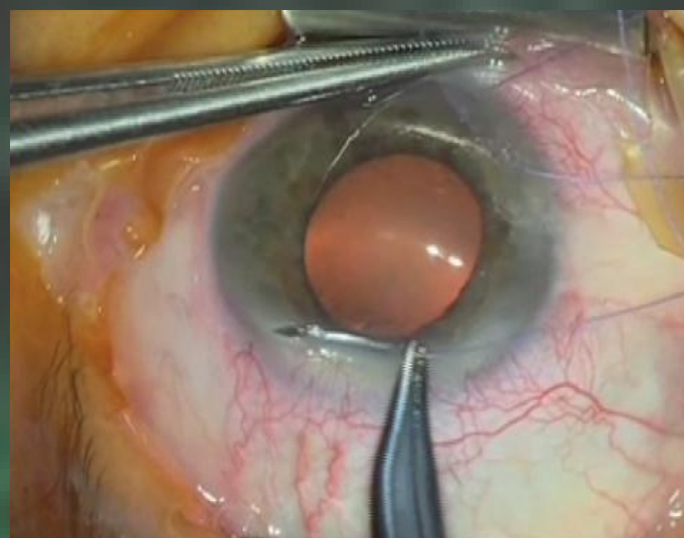
MATERIAL ESPECÍFICO



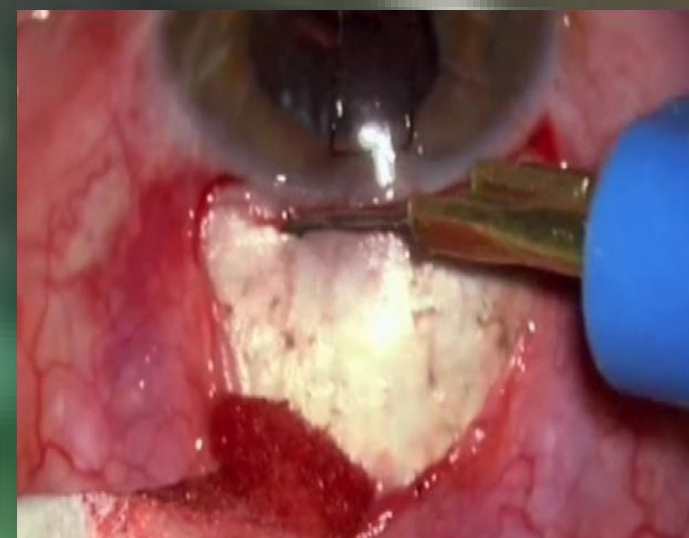CAJA GLAUCOMA (MARCADOR DE COLGAJO, PINZA Y ESPÁTULA DE MERMOUD)
SUTURAS: NYLON 10/0, POLYESTER 5/0 Y VICRYL® 8/0.
DIATERMIA ESCLERAL
CUCHILLETES DE 45° Y CRESCENT
MITOMICINA 0.02%
CONTENEDOR DE CITOSTÁTICOS
JERINGA DE 50CC + BSS
IMPLANTE ESCLERAL ESNOPE®



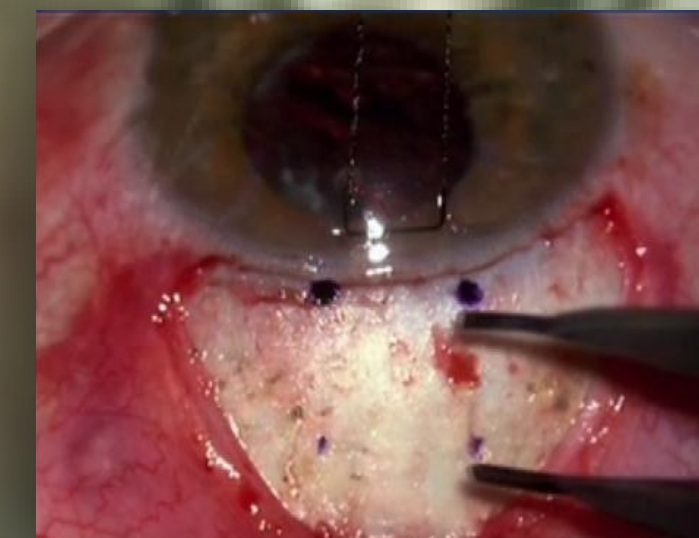CIRUGÍA PASO A PASO



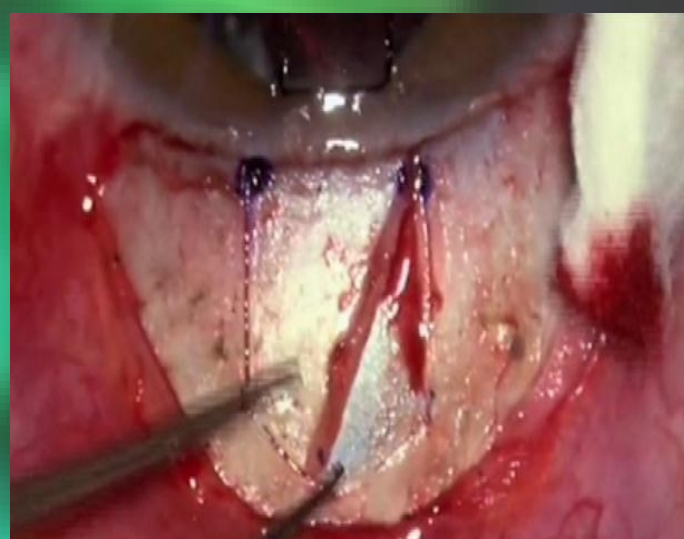TRAS ANESTESIA SUBTENONIANA, SUTURA DE TRACCIÓN CON POLYESTER 5/0 PARA TENER MAYOR EXPOSICIÓN DEL CAMPO



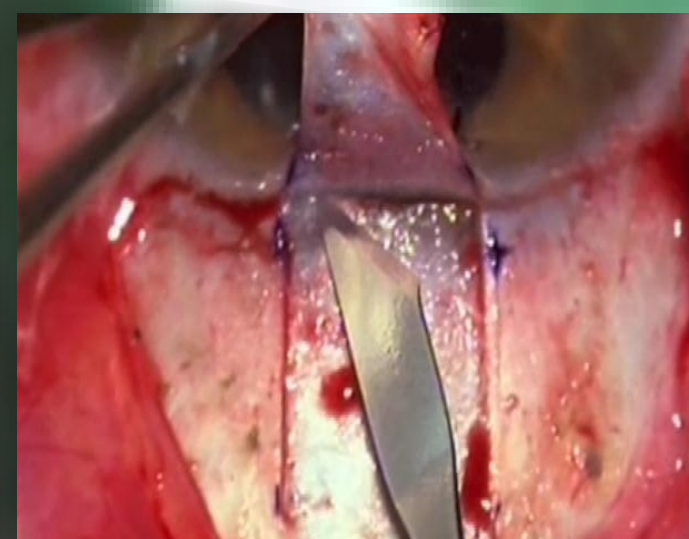
DISECCIÓN CONJUNTIVA, HEMOSTASIA CON DIATERMIA



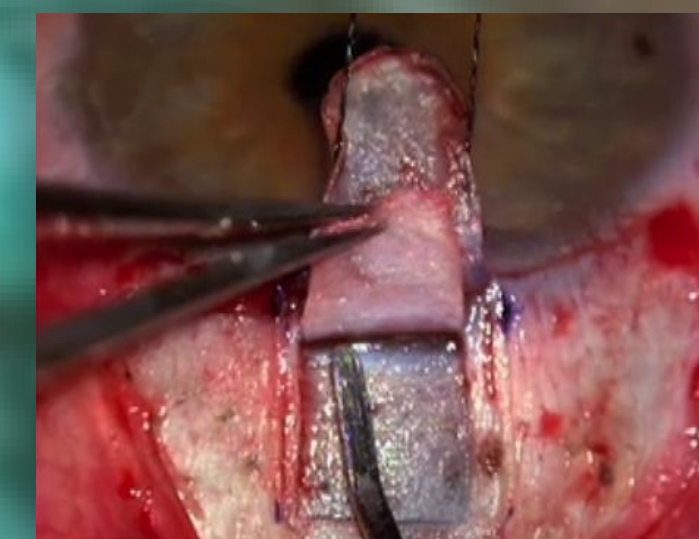MARCADO DEL COLGAJO ESCLERAL CON COMPÁS



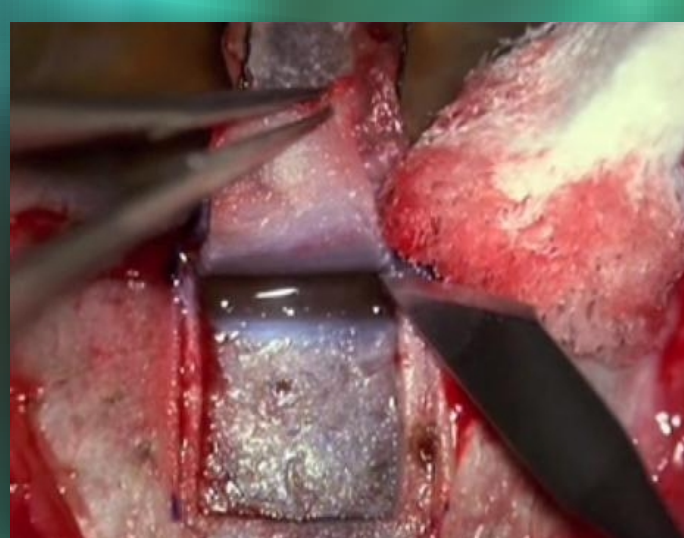
AVANCE DEL COLGAJO ESCLERAL SUPERFICIAL CON CUCHILLETE DE 45°



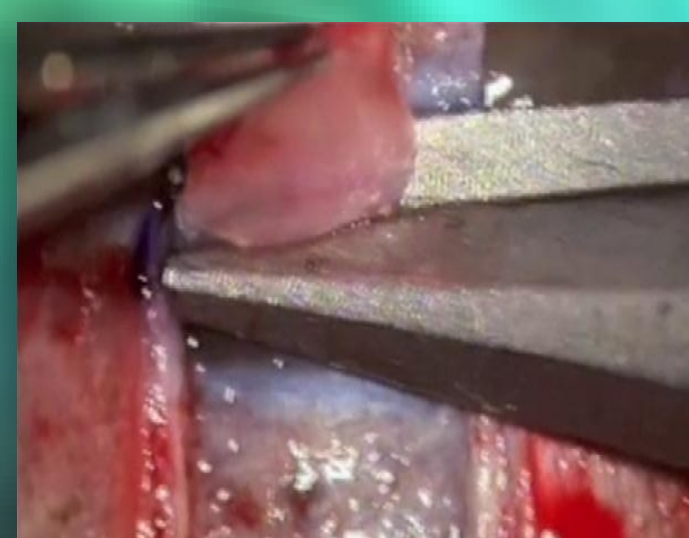
SE APLICA MITOMICINA C 0.02% POR DEBAJO DE LA CONJUNTIVA DURANTE 2 MINUTOS, LAVADO DE LA ZONA CON BSS



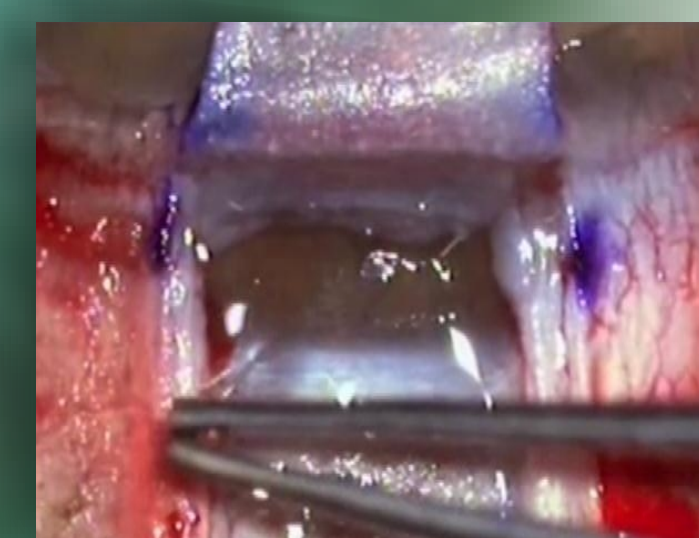
COLGAJO ESCLERAL PROFUNDO CON CUCHILLETE CRESCENT Y DISECCIÓN CON ESPÁTULA ROMA DE LA MEMBRANA TRABÉCULO-DESCEMÁTICA



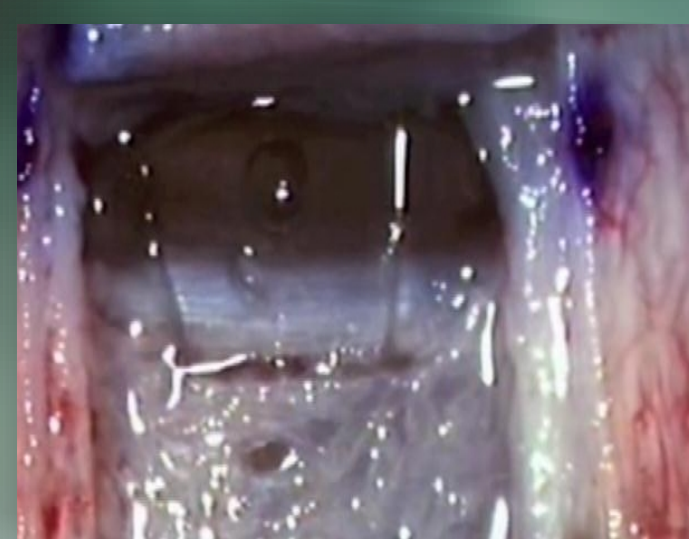DISECCIÓN DE LOS BORDES LATERALES DEL COLGAJO Y EXPOSICIÓN DE LA PARTE POSTERIOR DE LA MALLA TRABECULAR CON CUCHILLETE DE 45°



ELIMINACIÓN DEL COLGAJO ESCLERAL PROFUNDO CON MICROVANNAS



PINZA DE MERMOUD PARA PELAR FIBRAS YUXTACANALICULARES



COLOCACIÓN DE IMPLANTE ESNOPE®, SUTURA DE COLGAJO CON NYLON DE 10/0 Y CONJUNTIVA CON VICRYL® 8/0

CONCLUSIONES

EL CONOCIMIENTO, LA COLABORACIÓN Y COORDINACIÓN ENTRE FACULTATIVO-ENFERMERA DURANTE LA TÉCNICA DE EPNP, GARANTIZA LA SEGURIDAD DEL PACIENTE, DISMINUYE EL RIESGO DE COMPLICACIONES QUIRÚRGICAS Y AUMENTA LA EFICACIA DEL PROCEDIMIENTO QUIRÚRGICO.